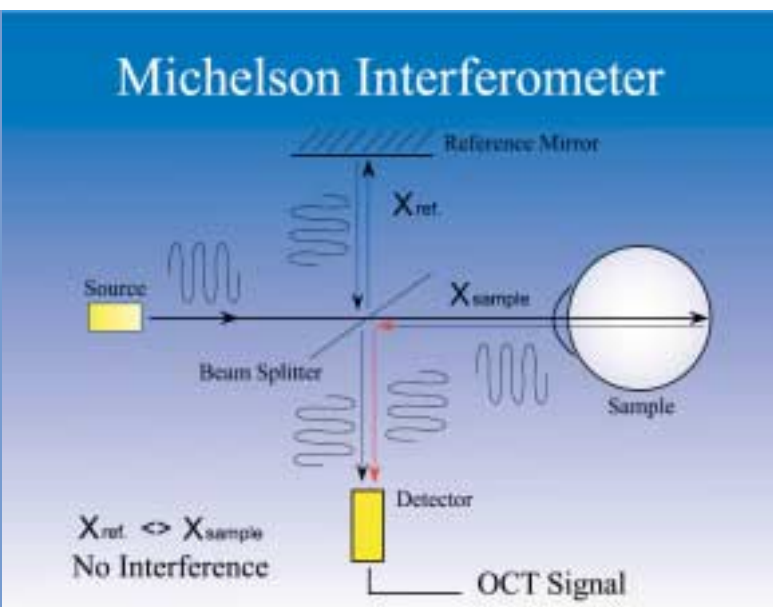


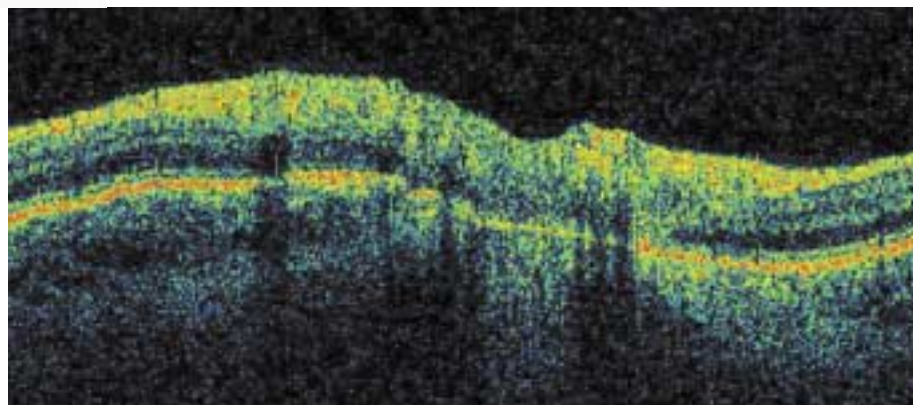
Une technique d'avant-garde.

Appareil de précision, le tomographe à cohérence optique applique le procédé de mesure dit d'interférométrie à basse cohérence dont le principe s'apparente beaucoup aux méthodes à ultrasons, si ce n'est qu'il repose en l'occurrence sur la lumière et non sur le son. Il est ainsi possible de mesurer des tissus et des distances avec une résolution $\leq 10 \mu\text{m}$ contre un ordre de grandeur $\approx 200 \mu\text{m}$ au moyen d'ultrasons.

Le tomographe OCT3 balaye la rétine à l'aide d'un faisceau lumineux du proche infrarouge qui est émis par une diode superluminescente d'une longueur d'onde de 820 nm. Il génère une image du tissu en coupe, en enregistrant le profil diffusé en fonction de la profondeur à chaque point de localisation transversale du faisceau. Pour mesurer le profil diffusé, il fait interférer les ondes lumineuses renvoyées par le tissu avec la lumière issue d'un axe de référence de longueur variable dans un interféromètre de Michelson à fibre optique. Les épaisseurs de la rétine et de la couche de fibres nerveuses rétiniennes (CFNR) sont calculées par traitement de l'image alors obtenue en coupe transversale par le tomographe. Pour détecter ces limites, l'algorithme recherche les pics de variation de la réflectivité dans chaque ligne balayée (A-Scan).



Ainsi doté des moyens techniques les plus souples et les plus précieux disponibles actuellement à des fins cliniques, le tomographe OCT3 exploite les plans de coupe balayés, très bien définis pour restituer une image sans se heurter au problème de la biréfringence cornéenne. Selon la résolution sélectionnée par l'utilisateur, le balayage optique permet de saisir plus de 500.000 points de données.



Caractéristiques techniques du tomographe OCT3 de Carl Zeiss.

Finalité du tomographe OCT3 de modèle 2010 Représentation bidimensionnelle du segment postérieur de l'œil en coupe transversale

Reproduction d'une image tomographique

But	Restitution du fond de l'œil en coupe transversale
Type de signal	Diffusion optique au niveau du tissu
Source de signal	Diode superluminescente, 820 nm
Puissance optique	750 μ W au niveau de la cornée
Résolution longitudinale / axiale	$\leq 10 \mu$ m dans le tissu
Taille de la zone mesurée	20 μ m dans le tissu
Modes de balayage	En ligne, en cercle, en anneaux concentriques, en lignes radiales
Pixels balayés	Réglables de 1024 axialement x 128 transversalement à 1024 axialement x 768 transversalement
Plage de profondeur longitudinale	2 mm dans le tissu
Vitesse de balayage	2,5 ms / ligne balayée (A-Scan)

Reproduction d'une image rétinienne

But	Alignement du fond de l'œil, documentation
Type de signal	Image fournie par un dispositif à couplage de charges CCD
Champ d'image	29° x 23°
Visualisation	Sur un écran plat
Eclairage	Proche infrarouge / exempt de rouge
Fixation interne	Matrice de points 32 x 16 à diodes LED
Fixation externe	Diode LED clignotante réglable, du type employé sur un biomicroscope
Diamètre de pupille minimal	3,2 mm

Raccordement électrique 100-120V ~ ($\pm 10\%$), 50/60Hz, 6A; 230V ~ ($\pm 10\%$), 50/60Hz, 3A
Courant consommé 700VA

Encombrement au sol 120 x 85 cm

Micro-ordinateur utilisé

Processeur	850 MHz Pentium III
Système d'exploitation	Windows 2000
Mémoire de travail	256 Mo ou plus

Ophtalmologie Carl Zeiss

D-07740 Jena

Téléphone: +49 3641 64-2030

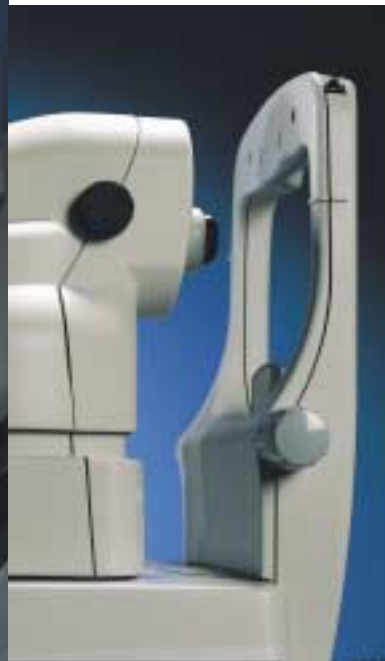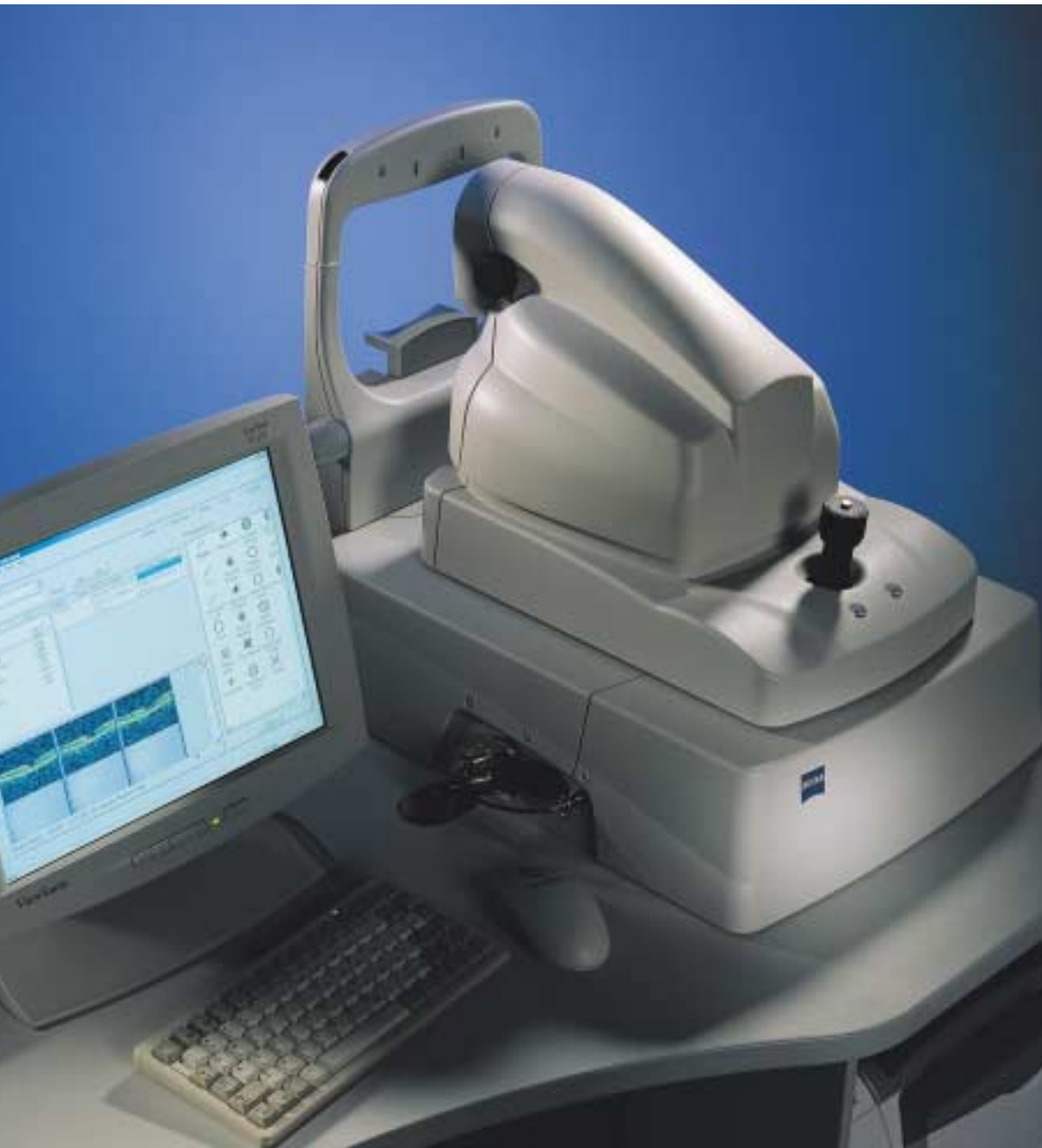Télécopieur: +49 3641 64-2043

Courriel: ophthalmo@zeiss.de

Internet: www.zeiss.de/ophthalmology



Le tomographe à cohérence optique de haute résolution OCT3 de Carl Zeiss.



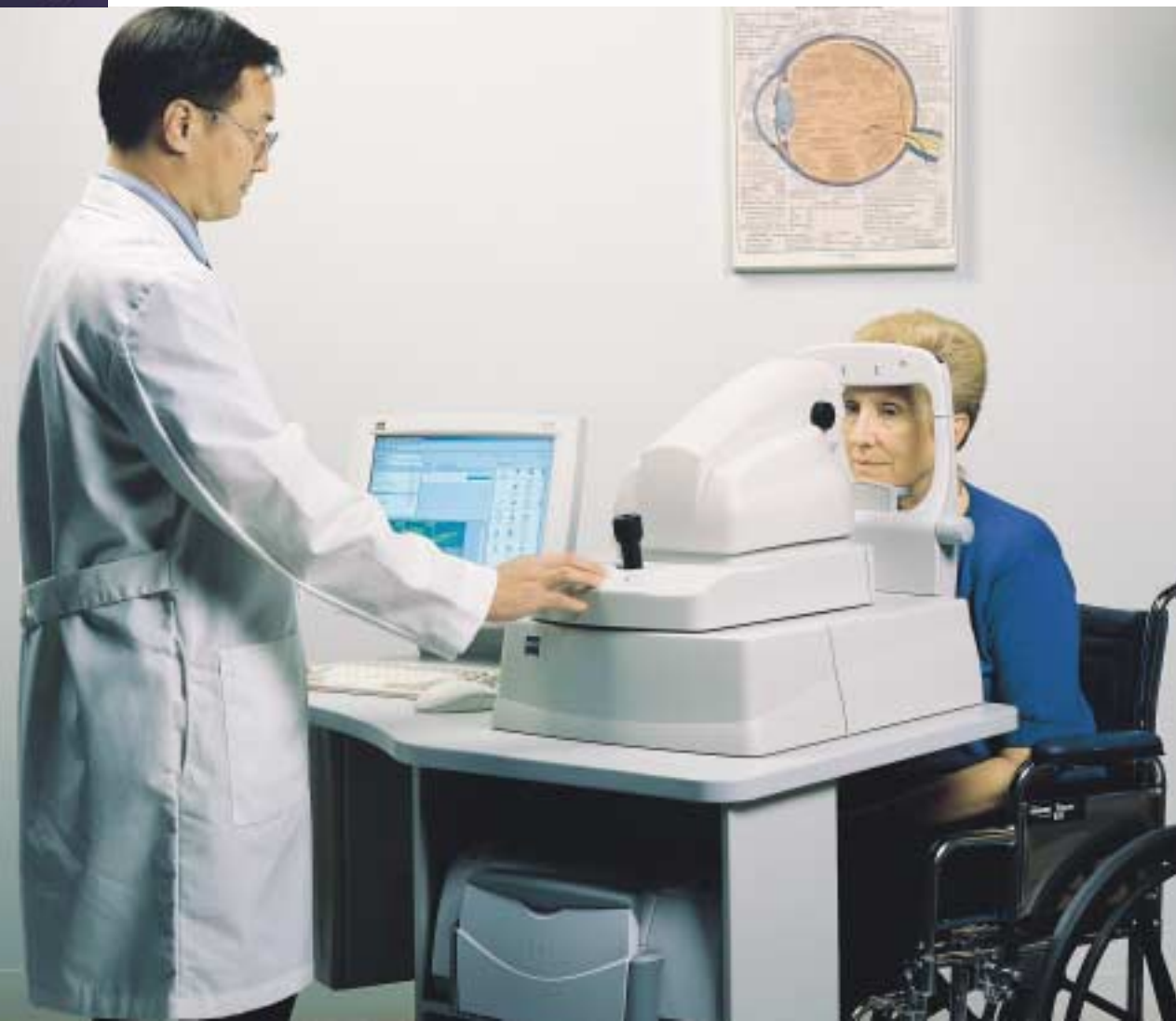Tomographie à cohérence optique de haute résolution.

Un nouveau moyen de diagnostic pathologique

Le tomographe OCT3 est le seul appareil à permettre d'analyser conjointement la macula, la couche des fibres nerveuses rétiniennes et la tête du nerf optique. Il délivre des informations dynamiques qui servent à générer des images rétiniennes d'une qualité et d'une définition optimale. A la différence des appareils topographiques usuels commercialisés actuellement, il assure la reproduction d'images tomographiques. La visualisation complète de la structure rétinienne en coupes transversales révèle ainsi l'histologie réelle de l'œil du patient. Ces images vous fournissent de précieuses informations pour encore mieux diagnostiquer et traiter un glaucome ou une atteinte rétinienne.

Le logiciel GAP pour confronter des cas de glaucome à des données rétiniennes normalisées
Le logiciel d'analyse de glaucome (GAP)

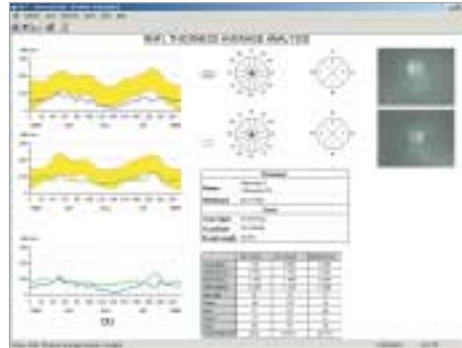
Muni du logiciel GAP, le tomographe OCT3 dispose d'une banque de données qui permet à l'ophtalmologue de comparer objectivement des valeurs normalisées liées à l'âge avec celles de patients suspectés de souffrir d'un glaucome. L'épaisseur CFNR est mesurée à partir d'une coupe tomographique et mise en parallèle avec l'analyse de la tête du nerf optique (TNO). La mesure objective du bord papillaire se traduit par le calcul très précis du rapport de l'excavation avec le disque C/D (cup-disc) et du véritable volume de l'excavation. Le tomographe OCT3 s'avère par conséquent un instrument diagnostique aussi puissant qu'incomparable.



Analyse de la couche des fibres nerveuses rétiniennes (CFNR).

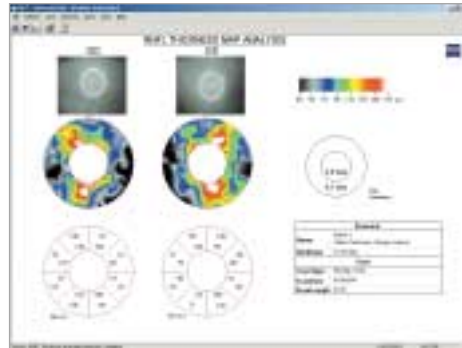
Epaisseur de la couche CFNR (binoculaire)

L'épaisseur de la couche des fibres nerveuses rétiniennes est mesurée par des balayages circulaires exécutés autour de la papille du nerf optique. Les diagrammes représentés indiquent les seuils d'épaisseur normatifs inférieure et supérieure à titre de comparaison.



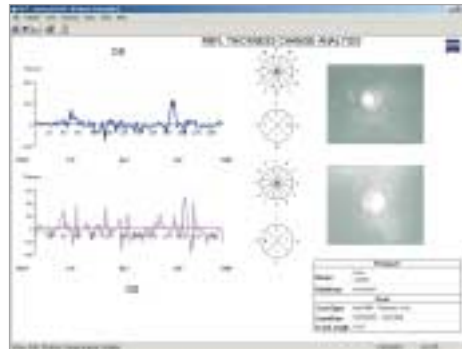
Cartographie de la couche CFNR (binoculaire)

Six plans de coupe concentriques obtenus par balayages circulaires servent à établir deux cartes de l'épaisseur des fibres nerveuses rétiniennes autour du disque optique (région péripapillaire). L'une reproduit l'épaisseur moyenne en μm , tandis que l'autre met en évidence l'épaisseur CFNR moyennant l'emploi d'un code de couleur.

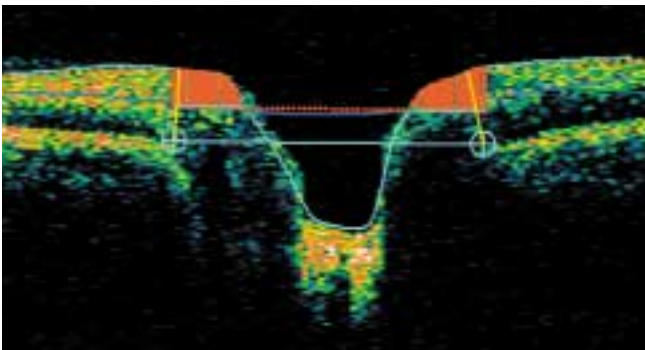


Variation de l'épaisseur CFNR (binoculaire)

Des balayages circulaires autour de la papille permettent d'analyser les modifications de l'épaisseur CFNR intervenues d'un examen à l'autre.



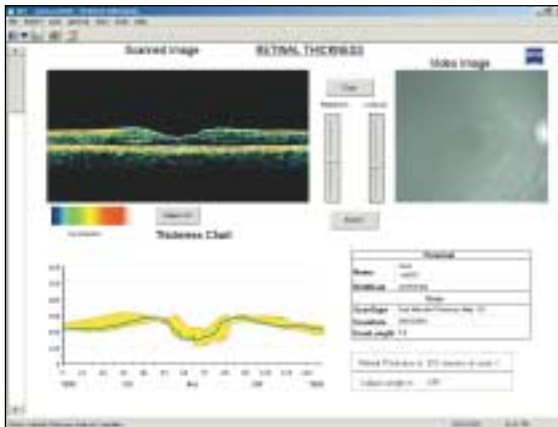
Analyse de la tête du nerf optique.



Tête du nerf optique (TNO) (monoculaire)

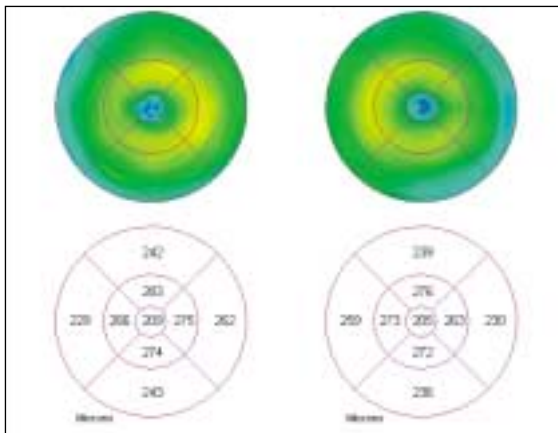
Dotée de multiples facettes, l'analyse interactive de la tête du nerf optique se fonde sur le balayage de lignes radiales pour assurer une évaluation volumétrique. Elle permet de déterminer objectivement la périphérie du disque optique et le volume de l'excavation papillaire.

Analyse de la macula.



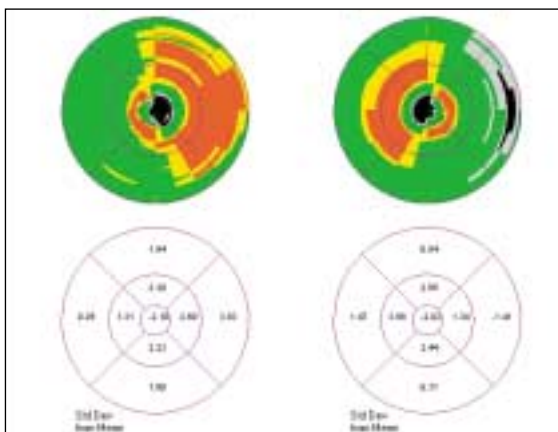
Epaisseur rétinienne (monoculaire)

Le tomographe dresse les diagrammes de l'épaisseur rétinienne qui est relevée le long des lignes de balayage obtenues au niveau de la macula. Les graphiques font également figurer en rouge les épaisseurs limites normales inférieure et supérieure à des fins comparatives.



Epaisseur et volume de la rétine (binoculaires)

Deux cartes circulaires sont établies pour chaque œil: l'une représente l'épaisseur de la macula codée en couleur et l'autre visualise sous une forme numérique l'épaisseur rétinienne moyenne ou l'analyse volumétrique.



Cartographie de probabilité rétinienne (binoculaire)

Deux cartes circulaires indiquent la probabilité de rencontrer des zones rétinienne d'une épaisseur hors normes. La première utilise un codage à 5 couleurs et la seconde affiche l'écart numérique mesuré sur l'œil du patient par rapport à la valeur moyenne normative.